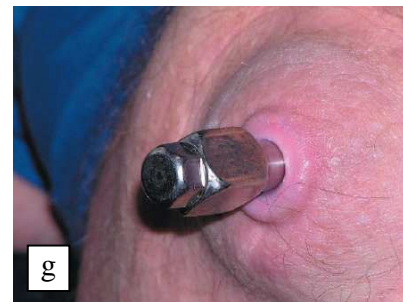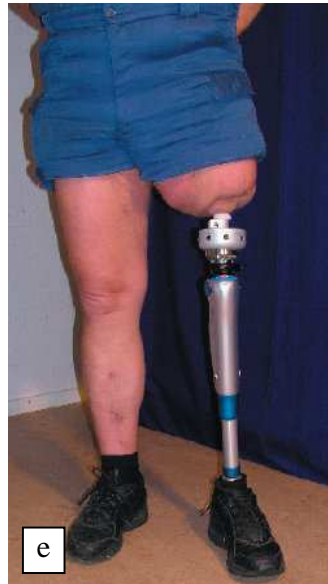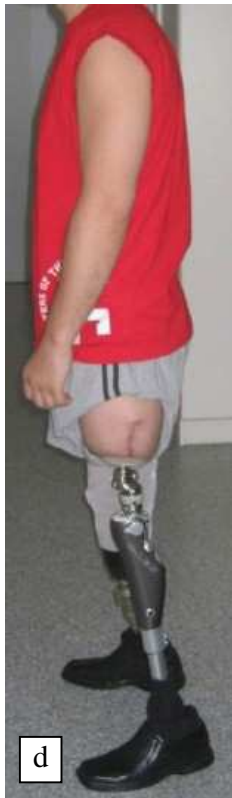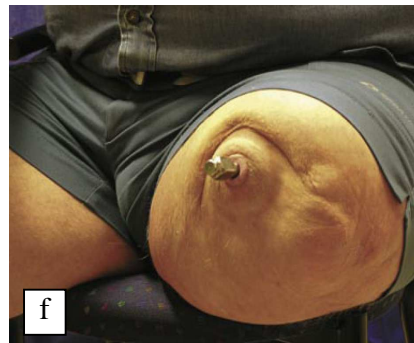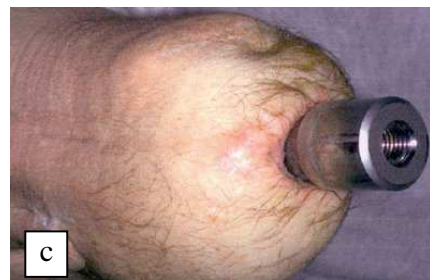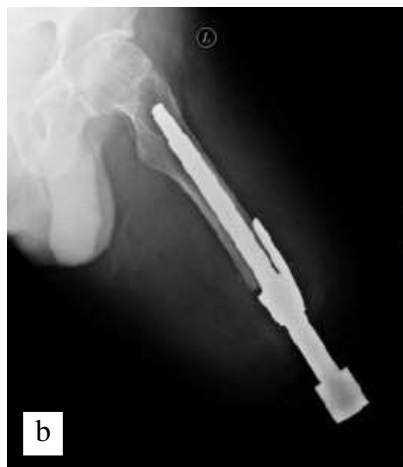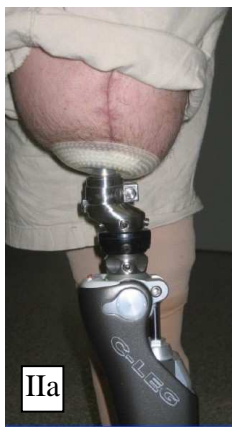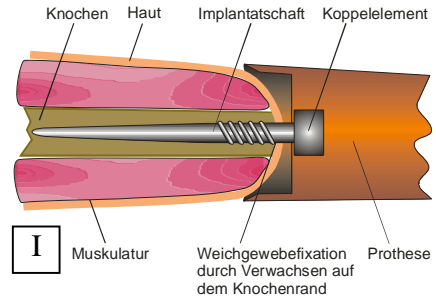




Beispiele bisheriger Probandenversorgungen mit Hautdurchtritt

In Abb. I) ist schematisch das System aus Implantat und angekoppelter Exoprothese zu sehen.

Nachfolgend sind einige beispielhafte Probandenversorgungen mit knochenverankerten Exoprothesen aufgeführt. In den Abbildungen IIa), d) und e) sind die prothetischen Versorgungen dargestellt. Der eigentliche Hautdurchtritt ist in den Bildern IIc), f) und g) zu sehen. Abbildung IIb) zeigt eine Röntgenaufnahme einer solchen Versorgung.



Bildquellen:

Büll O.: Theoretische Aspekte und erste praktische Ergebnisse von perkutanen Exoprothesen bei Oberschenkelamputationen, Dissertation an der Medizinischen Fakultät der Ludwig-Maximilians-Universität München, 2006

Staubach K.-H., Grundei, H.: Die erste osteointegrierte perkutane Prothesenverankerung für Oberschenkelamputierte, Biomedizinische Technik, Heft12/2001, S. 355-361

Patienteninfo Fa. Integrum, Schweden

Patienteninfo Ortopedkliniken / Sahlgrenska Universitetssjukhuset, Göteborg